



Názov:

Karcinóm hrtana – 1. revízia

Autori:

MUDr. Igor Hriseňko

MUDr. Vojtech Kavečanský, PhD.

MUDr. Igor Hriseňko ml.

MUDr. Irina Šbová, CSc., MPH

Špecializačný odbor:

Otorinolaryngológia

Ministerstvo zdravotníctva Slovenskej republiky podľa § 45 ods. 1 písm. c) zákona 576/2004 Z. z. o zdravotnej starostlivosti, službách súvisiacich s poskytovaním zdravotnej starostlivosti a o zmene a doplnení niektorých zákonov v znení neskorších predpisov vydáva štandardný postup:

Karcinóm hrtana – 1. revízia

Číslo ŠP	Dátum predloženia na Komisii MZ SR pre ŠDTP	Status	Dátum účinnosti schválenia ministrom zdravotníctva SR
0151	22. september 2021	<i>schválené</i>	1. október 2021
0151R1	24. október 2023	<i>schválené</i>	15. november 2023

Autori štandardného postupu

Autorský kolektív:

MUDr. Igor Hriseňko; MUDr. Vojtech Kavečanský, PhD.; MUDr. Igor Hriseňko ml.; MUDr. Irina Šebová, CSc., MPH

Odborná podpora tvorby a hodnotenia štandardného postupu

Prispievatelia a hodnotitelia: členovia odborných pracovných skupín pre tvorbu štandardných diagnostických a terapeutických postupov MZ SR; hlavní odborníci MZ SR príslušných špecializačných odborov; hodnotitelia AGREE II; členovia multidisciplinárnych odborných spoločností; odborný projektový tím MZ SR pre ŠDTP a pacientske organizácie zastrešené AOPP v Slovenskej republike; NCZI; Sekcia zdravia MZ SR, Kancelária WHO na Slovensku.

Odborní koordinátori: doc. MUDr. Peter Jackuliak, PhD., MPH; doc. MUDr. Alexandra Krištúfková, PhD.; prof. MUDr. Juraj Payer, PhD., MPH, FRCP, FEFIM

Recenzenti

členovia Komisie MZ SR pre ŠDTP: MUDr. Ingrid Dúbravová; PharmDr. Tatiana Foltánová, PhD.; prof. MUDr. Jozef Glasa, CSc, PhD.; MUDr. Darina Haščíková, MPH; prof. MUDr. Jozef Holomáň, CSc.; doc. MUDr. Martin Hrubisko, PhD., mim. prof.; doc. MUDr. Peter Jackuliak, PhD., MPH; MUDr. Jana Kelemenová; MUDr. Branislav Koreň; doc. MUDr. Alexandra Krištúfková, PhD.; prof. MUDr. Ivica Lazúrová, DrSc.; PhDr. Mária Lévyová; MUDr. Boris Mavrodiev; Mgr. Katarína Mažárová; Ing. Jana Netriová, PhD. MPH; prof. MUDr. Juraj Payer, PhD., MPH, FRCP, FEFIM; Mgr. Renáta Popundová; MUDr. Jozef Pribula, PhD., MBA; MUDr. Ladislav Šinkovič, PhD., MBA; PharmDr. Ellen Wiesner, MSc.; MUDr. Andrej Zlatoš

Technická a administratívna podpora

Podpora vývoja a administrácia: Ing. Peter Čvapek, MBA, MPH; Mgr. Barbora Vallová; Mgr. Ludmila Eisnerová; Mgr. Mário Fraňo; Ing. Petra Hullová; JUDr. Ing. Zsolt Mánya, PhD., MHA; Ing. Katarína Krkošková; Mgr. Miroslav Hečko; PhDr. Dominik Procházka; Ing. Martina Šimonovičová

Podporené grantom z OP Ľudské zdroje MPSVR SR NFP s názvom: „Tvorba nových a inovovaných štandardných klinických postupov a ich zavedenie do medicínskej praxe” (kód NFP312041J193)

Kľúčové slová

karcinóm hrtana, diagnostika, liečba, rehabilitácia, dispenzarizácia

Zoznam skratiek


BKD	bloková krčná disekcia
CA	celková anestézia
Ca	karcinóm
CT	počítačová tomografia (computed tomography)
DMM	dorzo-mediánna myotómia
FEES	fibroendoskopické zhodnotenie prehĺtania
HD	vysoké rozlíšenie (high definition)
HME	filter pre vlhkosť a teplo (heat and moisture exchanger)
HPV	ľudský papilomavírus (human papilloma virus)
CHT	chemoterapia
LE	laryngektómia
LU	lymfatická uzlina
MDT	multidisciplinárny tím (multidisciplinary team)
MTS	metastáza
MZ SR	Ministerstvo zdravotníctva Slovenskej republiky
NBI	úzkopásmové zobrazenie (narrow band imaging)
NMR	nukleárna magnetická rezonancia (nuclear magnetic resonance)
NOR	Národný onkologický register
ORL	otorinolaryngológia
PEG	perkutánná endoskopická gastrostómia
PET	pozitronová emisná tomografia (positron emission tomography)
RAT	rádioterapia
RTG	röntgen
ŠDTP	štandardné diagnostické a terapeutické postupy
ŠZM	špeciálny zdravotnícky materiál
ŠŽ	štítna žľaza
T-E	štítna žľaza
TNM	T - rozsah primárneho nádoru N - neprítomnosť či prítomnosť a rozsah metastáz v regionálnych lymfatických uzlinách M - neprítomnosť či prítomnosť vzdialených metastáz
TU	tumor
UICC	Únia pre medzinárodnú klasifikáciu rakoviny (International Union Against Cancer)
USG	ultrasonografia

Kompetencie

Štandard vychádza z guidelineov Americkej národnej spoločnosti proti rakovine (National Comprehensive Cancer Network /NCCN/) z roku 2018 a guidelineov Veľkej Británie pre rakovinu hlavy a krku (Head and Neck Cancer: United Kingdom National Multidisciplinary Guidelines) z roku 2016. Hodnotenie bolo realizované na základe vyhodnotenia kvality a

stupňa závažnosti, vychádzajúcej z klasifikácie podľa Oxford centre for Evidence-based Medicine Levels of Evidence z roku 2009.

Tabuľka č. 1

 Oxfordské centrum pre medicínu založenú na dôkazoch; Úroveň medicíny (2009) OXFORD Centre for Evidence - based Medicine; Levels of Medicien (2009)	
Úroveň	Liečba/ prevencia - etiológia, nežiadúce účinky
1a	Systematický (homogénny) literárny prehľad randomizovaných kontrolovaných štúdií
1b	Individuálne randomizované kontrolované štúdie (s intervalom spoľahlivosti)
1c	Všetky alebo žiadna
2a	Systematický (homogénny) literárny prehľad kohortných štúdií
2b	Individuálne kohortné štúdie (zahŕňajúce málo kvalitné randomizované kontrolované štúdie /RCT/, napr. menej ako 80%), následné sledovanie
2c	Výsledky výskumov a ekologických štúdií
3a	Systematický (homogénny) literárny prehľad prípadových štúdií
3b	Individuálne prípadové štúdie
4	Prehľad kazuistik (pri málo priekazných kohortných a prípadových štúdiách)
5	Názory a vyjadrenia expertov bez kritického zhodnotenia alebo založených na základe fyziológie, iníciaľnom výskume alebo na prvotných dôkazoch

Komplexný manažment pacienta s karcinómom hrtana majú v kompetencii nasledovní odborníci:

1. Prvotná diagnostika pacienta

Všeobecný lekár pre dospelých na základe subjektívnych ťažkostí odosiela pacienta na vyšetrenie k otorinolaryngológovi.

2. Diagnostika otorinolaryngológom

Pacient absolvuje vyšetrenie hrtana u ambulantného otorinolaryngológa. Na podrobné vyšetrenie hrtana je vhodné laryngoskopické vyšetrenie. Na vyšetrenie v ORL ambulancii využívame okrem nepriamej laryngoskopie, zväčšovaciu nepriamu laryngoskopiou, nepriamu videolaryngoskopiou alebo priamu videolaryngoskopiou cez flexibilnú optiku. Metóda NBI, ktorú je vhodné použiť pri endoskopii s flexibilnou optikou, umožňuje pomocou filtrovaného svetla lepšie diagnostikovať tumorózne zmeny na sliznici hrtana (10); EBM 2a (24); EBM 3a. Pri zistení tumorózných zmien na sliznici hrtana ambulantný otorinolaryngológ odosiela pacienta za účelom zhodnotenia nálezu na ORL oddelenie. Po potvrdení tumorózných zmien na hrtane je u pacienta indikované odobratie biopsie za účelom stanovania definitívnej histopatologickej diagnózy.

U pacienta je vhodná panendoskopia ORL orgánov v celkovej anestézii s cieľom zistenia rozsahu tumorózných zmien, odobratia biopsie a vylúčenia duplex karcinómu v ORL oblasti. Panendoskopia pozostáva z ezofagoskopie v rozsahu minimálne hornej tretiny pažeráka, priamej laryngoskopie, rigídnej resp. flexibilnej endoskopie hltana. V indikovaných prípadoch je možné uskutočniť aj tracheobronchoskopiu ako súčasť panendoskopie, a to hlavne u pacientov s anamnézou nikotinizmu, rozsiahlejším nálezom postihnutia lymfatických uzlín krku resp. nálezom na RTG/CT hrudníka (19); EBM 2a.

3. S cieľom stanovenia TNM klasifikácie tumoru (staging ochorenia) odosielame pacienta na zobrazovacie vyšetrenia.

Pre potreby zistenia/vylúčenia postihnutia spádových LU na krku indikujeme USG krku, resp. CT krku s kontrastom, prípadne NMR. V prvom kroku volíme USG krku, ktoré má veľmi dobrú senzitivitu (> 87 %) na vylúčenie MTS postihnutia krku (18); EBM 2a. Ak volíme CT s kontrastom resp. NMR za účelom zobrazenia rozsahu postihnutia hrtana, využívame tieto zobrazovacie modalities na vylúčenie MTS postihnutia krku. Senzitivita týchto zobrazovacích metód je na oblasť krku rovnaká (81 %), pričom CT s kontrastom má vyššiu špecifickosť (18); EBM 2a. S cieľom zistenia/vylúčenia vzdialených metastáz je u pacienta indikované USG brucha a RTG, eventuálne CT hrudníka (18, 19); EBM 2a. Vo vybraných prípadoch je možné indikovať aj PET/CT vyšetrenie. Najčastejšie je to pri neznámom primárnom origu karcinómu alebo pri hodnotení remisie ochorenia po nechirurgickej onkologickej liečbe (18, 19); EBM 2a.

4. Stanovenie liečebného postupu

Po skompletizovaní jednotlivých diagnostických vyšetrení a stanovení TNM klasifikácie je indikované multidisciplinárne stretnutie špecialistov – MDT (ORL onkochirurg, klinický onkológ, radiačný onkológ s event. účasťou rádiológa, patológa, foniatra, sestry, psychológa, logopéda, fyzioterapeuta, asistenta výživy/dietológa a sociálneho pracovníka) (18); EBM 2a. Pri konzultácii týchto špecialistov sa spolu s pacientom preberú možnosti liečby. O definitívnej podobe liečby rozhodne pacient na základe všetkých dostupných informácií zrozumiteľne vysvetlených manažujúcim špecialistom, a to podpisom informovaného súhlasu s daným liečebným postupom. Informovaný súhlas musí obsahovať zrozumiteľne popísaný daný liečebný postup, ktorý ma pacient absolvovať a upozorniť pacienta na najčastejšie riziká spojené s liečbou.

Liečba sa riadi rozhodnutím MDT a môže byť chirurgická, nechirurgická (RAT, CHT) resp. kombinácia týchto postupov (21); EBM 2c. Na základe odporúčania multidisciplinárneho tímu môže byť do liečby pridaná biologická liečba resp. imunoterapia. O potrebných postupoch na zabezpečenie dostatočného príjmu stravy pred a počas liečby sa rozhodne po konzultácii s dietológom, asistentom výživy (zavedenie vyživovacej sondy, PEGu a podobne) (19); EBM 2a.

5. Stanovenie rehabilitačného postupu

Na základe konečného rozhodnutia pacienta o liečbe následne ORL lekár, foniater, logopéd poučí pacienta o možnostiach rehabilitácie hlasu, prehĺtania a čuchu.

6. Dispenzarizácia pacienta po liečbe

Pravidelné vyšetrenia v ORL onkologickej ambulancii tvoria základ dispenzarizácie pacienta po liečbe karcinómu hrtana. ORL kontroly je vhodné absolvovať na pracovisku, kde bola stanovená diagnóza, resp. realizovaná ORL chirurgická liečba. Kontrolné zobrazovacie vyšetrenia sa vykonávajú 1x ročne: USG krku, brucha, RTG alebo CT hrudníka s kontrastom (pri anamnéze fajčenia, resp. N2 a vyššej TNM klasifikácii) s cieľom vylúčenia prítomnosti MTS (19); EBM 2a. Kontrolná panendoskopia je vhodná 1x ročne podľa zváženia ORL onkochirurga s cieľom vylúčenia recidívy karcinómu, resp. výskytu duplex karcinómu v ORL oblasti (19); EBM 2a. O pravidelných onkologických kontrolách rozhoduje onkologické pracovisko, na ktorom pacient absolvoval nechirurgickú onkologickú liečbu.

7. Multidisciplinárny tím

Komplexnú diagnostiku, liečbu, dispenzarizáciu a rehabilitáciu pacienta má v kompetencii multidisciplinárny tím: ORL onkochirurg, klinický onkológ, radiačný onkológ, foniatier, sestra, psychológ /liečebný pedagóg/, logopéd, fyzioterapeut, asistent výživy /dietológ/ a sociálny pracovník. Špecializovaná zdravotná sestra vykonáva a koordinuje ošetrovateľskú starostlivosť poskytovanú metódou ošetrovateľského procesu v súčinnosti s ostatnými členmi multidisciplinárneho tímu poskytujúceho starostlivosť pacientovi.

Úvod

Karcinóm hrtana je najčastejším zhubným nádorom v ORL oblasti. Včasná diagnostika a adekvátna liečba s následnou komplexnou rehabilitáciou patrí k základom súčasnej ORL starostlivosti. Tento štandardný postup popisuje diagnostické a liečebné opatrenia pri komplexnom manažmente pacienta s diagnózou karcinómu hrtana v Slovenskej republike.

Ministerstvo zdravotníctva Slovenskej republiky schvaľuje na základe odporúčania odborného tímu tvoriaceho štandardné diagnostické a terapeutické postupy na podklade medicíny založenej na dôkazoch. Ich cieľom je na základe komplexného jednotného manažmentu pacientov s karcinómom hrtana zlepšiť kvalitu zdravotnej starostlivosti v rámci diagnostiky, liečby, rehabilitácie a následnej dispenzarizácie týchto pacientov.

Metodologicky tento štandardný postup vznikol použitím adaptácie medzinárodných, klinických postupov upravených pre pomery Slovenskej republiky.

Prevenca

Rakovina hrtana je preventabilným ochorením. Základným princípom je zabrániť kontaktu pacienta s etiologickými činiteľmi, ktoré dokázateľne zvyšujú incidenciu tohto ochorenia v populácii:

- **fajčenie a dechtové splodiny** – incidencia karcinómu hrtana je 6x vyššia u pacientov fajčiarov oproti nefajčiarom. Aktívne fajčenie u pacientov s karcinómom hrtana signifikantne zvyšuje riziko vzniku duplex karcinómu hlavy a krku v porovnaní s nefajčiarimi (5, 17); EBM 2c,
- **požívanie alkoholu** – alkohol pôsobí prokarcinogénne chronickým dráždením sliznice a taktiež z pohľadu znižovania imunity organizmu. Súčasné pitie koncentrovaného

alkoholu a fajčenie ma synergický účinok na vznik karcinómu hrtana a násobne zvyšuje riziko jeho vzniku (2, 17); EBM 2c,

- **priemyselné karcinogény** – chróm, nikel, urán, olovo, fluór, arzén, azbest a ďalšie ťažké kovy, aromatické uhľovodíky v sadziach, decht a chlorované uhľovodíky majú prokarcinogénny efekt (5); EBM 2c,
- **sexuálne správanie a HPV infekcia** – bol potvrdený prokarcinogénny efekt HPV infekcie (hlavne HPV 16) na rozvoj karcinómu (9, 17); EBM 2c,
- **malnutrícia** – celkové zníženie imunity pacienta s väčšou náchylnosťou na ochorenia.

Epidemiológia

Karcinóm hrtana tvorí 45 % zo všetkých karcinómov v ORL oblasti. Na Slovensku podľa posledných údajov Národného onkologického registra z roku 2011 bola incidencia u mužov 10,6/100 000 a žien 0,9/100 000. U mužov je najvyššia incidencia vo vekovej kategórii 55 - 59 rokov. Mortalita podľa informácií NOR z roku 2018 je u mužov 5,9/100 000 a u žien 0,4/100 000 (16). Histologicky je 90 % karcinómov epidermoidných. Zriedkavo sa potvrdia verukózne karcinómy, adenokarcinómy, chondrosarkómy (23); EBM 3a.

Patofyziológia

Etiológia karcinómu hrtana je multifaktoriálna. Na jej rozvoj majú výrazný vplyv faktory vonkajšieho prostredia, fajčenie a alkohol (2); EBM 2c. U ťažkých fajčiarov je 20x vyššia mortalita na hrtanový karcinóm ako u nefajčiarov. Alkohol, a to hlavne v koncentrovanej forme, pôsobí prokarcinogénne v dôsledku celkového znižovania imunity organizmu a chronickým dráždením sliznice (17); EBM 2c. Na rozvoji karcinómu hrtana sa spolupodieľajú dechtové splodiny a priemyselné karcinogény, ako sú nikel, chróm, olovo, azbest, fluór, arzén, aromatické uhľovodíky v sadziach, decht a chlórované uhľovodíky. Chromozomálne zmeny a mutácie génu p53 so súčasným chronickým dráždením sliznice koncentrovaným alkoholom a cigaretovým dymom spôsobujú difúzne dysplastické slizničné zmeny, ktoré následne vyústia do vzniku invazívneho karcinómu.

Infekcia HPV vírusom (najmä HPV 16) sa uvádza ako ďalší etiologický faktor malígnej premeny sliznice hrtana. Infekcia HPV je celosvetovo najčastejšia sexuálne prenosná infekcia (5); EBM 2c. Vírus sa integruje do genómu hostiteľskej bunky a cez onkogény E6 a E7 dochádza k inaktivácii p53 a proteínu retinoblastómu, výsledkom čoho je narušenie prirodzenej bunkovej DNA reparácie, apoptotického mechanizmu a strata kontroly bunkového cyklu (5); EBM 2c. Promiskuitné sexuálne správanie je teda významný negatívny rizikový faktor. Z týchto dôvodov by malo byť vyšetrenie p16 pozitivity súčasťou definitívneho histologického vyšetrenia pri karcinómoch hrtana (17); EBM 2c.

Klasifikácia

Klasifikácia karcinómov hrtana podľa UICC TNM 8th Edition (7) :

Anatomické lokalizácie a sublokalizácie hrtana

1. Supraglottis
 - suprahmoidná časť epiglottis (linguálna plocha, laryngeálna plocha a voľný okraj),
 - infrahyoidná časť epiglottis,

- plica aryepiglottica,
 - arytenoidná oblasť,
 - ventrikulárne riasy.
2. Glottis
- hlasivky,
 - predná komisúra,
 - zadná komisúra.
3. Subglottis
- od 1cm pod líniou hlasiviek až po hranicu dolného okraja prstienkovej chrupky.

Klasifikácia podľa anatomického postihnutia štruktúr hrtana

1. Supraglottis
- T1 nádor v jednej sublokálizácii s normálnou pohyblivosťou hlasiviek.
 - T2 nádor postihuje sliznicu viac ako jednej sublokálizácie supraglottis alebo glottis, alebo oblasť mimo supraglottis (napr. sliznicu koreňa jazyka, valemuly, mediálnu stenu piriformného recesu, bez fixácie hrtana).
 - T3 nádor je obmedzený na hrtan, s fixáciou hlasivky a/alebo postihuje ktorúkoľvek zo štruktúr: postkrikoidná oblasť, preepiglottické tkanivo, paraglottický priestor a/alebo vnútornú povrchovú vrstvu štítnej chrupky.
 - T4a nádor prerastá štítnu chrupku a/alebo postihuje tkanivá mimo hrtanu: priedušnica, mäkké tkanivá krku vrátane hlbokých/extraglosálnych svalov jazyka (m. genio-, hyo-, palato-, styloglossus), páskové svaly, štítna žľaza, pažerák.
 - T4b nádor postihuje prevertebrálny priestor, obrastá a. carotis alebo postihuje štruktúry mediastína.
2. Glottis
- T1 nádor je obmedzený na hlasivky (môže postihovať prednú alebo zadnú komisúru) s normálnou pohyblivosťou hlasiviek.
 - T1a nádor je obmedzený na jednu hlasivku.
 - T1b nádor postihuje obe hlasivky.
 - T2 nádor sa šíri do supraglottis a/alebo subglottis a/alebo je narušená pohyblivosť hlasivkových väzov.
 - T3 nádor je obmedzený na hrtan, s fixáciou hlasivky a/alebo postihuje paraglottický priestor a/alebo vnútornú povrchovú vrstvu štítnej chrupky.
 - T4a nádor prerastá vonkajšiu povrchovú vrstvu štítnej chrupky a/alebo postihuje tkanivá mimo hrtanu: priedušnica, mäkké tkanivá krku vrátane hlbokých / extraglosálnych svalov jazyka (m. genio-, hyo-, palato-, styloglossus), páskové svaly, štítna žľaza, pažerák.
 - T4b nádor postihuje prevertebrálny priestor, obrastá a. carotis alebo postihuje štruktúry mediastína.
3. Subglottis
- T1 nádor je obmedzený na subglottis.
 - T2 nádor sa šíri na hlasivku/y s normálnou alebo narušenou pohyblivosťou.
 - T3 nádor je obmedzený na hrtan s fixáciou hlasiviek.

- T4a nádor postihuje prstienkovú chrupku alebo štítnu chrupku a/alebo postihuje tkanivá mimo hrtan: priedušnicu, mäkké tkanivá krku vrátane hlbokých / extraglosálnych svalov jazyka (m. genio-, hyo-, palato-, styloglossus), páskové svaly, štítnu žľazu, pažerák.
- T4b nádor postihuje prevertebrálny priestor, obrastá a. carotis alebo postihuje štruktúry mediastina.

Klasifikácia postihnutia regionálnych lymfatických uzlín

NX – regionálne uzliny sa nedajú hodnotiť

N0 – bez metastázy v regionálnych uzlinách

N1 – MTS v jednej ipsilaterálnej LU ≤ 3 cm a bez extranodálneho šírenia

N2a – MTS v jednej ipsilaterálnej LU > 3 cm a ≤ 6 cm a bez extranodálneho šírenia

N2b – MTS vo viacerých ipsilaterálnych LU, avšak ≤ 6 cm a bez extranodálneho šírenia

N2c – MTS v bilaterálnych alebo kontralaterálnych LU ≤ 6 cm a bez extranodálneho šírenia

N3a – MTS v LU > 6 cm a bez extranodálneho šírenia

N3b – MTS v jednej alebo viacerých LU s extranodálnym šírením

*prítomnosť postihnutia do kože alebo mäkkých tkanív s hlbokou infiltráciou/prerastaním k svalom, alebo priliehajúcim štruktúram, alebo klinické známky postihnutia nervu sú považované za klinické šírenie mimo LU

Klasifikácia postihnutia vzdialenými metastázami

M0 – bez vzdialených metastáz

M1 – prítomné vzdialené metastázy

Rozdelenie do klinických štádií

Tabuľka č. 2

 Klinické štádia karcinómu hrtana			
Štádium 0	Tis	N0	M0
Štádium I	T1	N0	M0
Štádium II	T2	N0	M0
Štádium III	T3	N0	M0
	T1, T2, T3	N1	M0
Štádium IV A	T4a	N0, N1	M0
	T1, T2, T3, T4a	N2	M0
Štádium IV B	T4b	akékoľvek N	M0
	akékoľvek T	N3	M0
Štádium IV C	akékoľvek T	akékoľvek N	M1

Klinický obraz

Včasným príznakom glotických karcinómov hrtana je zachrípnutie. Každý pacient so zachrípnutím trvajúcim viac ako 21 dní by mal byť vyšetrený otorinolaryngológom. Pre supraglotické nádory je typická odynofágia, dysfágia a pocit cudzieho telesa v hltane. Supraglotické karcinómy sa často diagnostikujú až na základe zväčšených krčných lymfatických uzlín. Pri subglotických nádoroch býva zhoršenie hlasu, bolesť v oblasti štítnej chrupky a dyspnoe. Subglotické karcinómy bývajú dlho bezpríznakové.

Medzi príznaky karcinómu hrtana patrí aj strata hmotnosti, znížená chuť do jedla, kašeľ, sťažené dýchanie, zápach z úst, bolesť vystreľujúca do krku resp. ucha.

Diagnostika

Diagnostika karcinómu hrtana zahŕňa anamnézu, fyzikálne vyšetrenie a zobrazovacie vyšetrenia. Fyzikálne vyšetrenie obsahuje dôkladné prezretie orgánov hlavy a krku, vyšetrenie hrtana a hltana. Zvolený spôsob vyšetrenia hrtana pacienta závisí od materiálno-technického vybavenia ORL oddelenia a skúsenosti ORL lekára. Vyšetrenie je možné uskutočniť nepriamou laryngoskopiou, zväčšovacou nepriamou laryngoskopiou, videolaryngoskopiou alebo priamou laryngoskopiou cez flexibilnú optiku. Pri podozrení na karcinóm hlasivky je vhodné stroboskopické vyšetrenie vo foniatrickej ambulancii resp. v ambulancii vybavenou touto vyšetrovacou technikou. Za najvhodnejší vyšetrovací spôsob považujeme priamu videolaryngoskopiou pomocou flexibilnej optiky (10); EBM 2a. Metóda flexibilnej videolaryngoskopie so sebou priniesla možnosť využitia NBI v diagnostike tumorózných zmien na sliznici hrtana. NBI umožňuje filtrovaným svetlom zvýrazniť skutočné hranice postihnutia sliznice TU zmenami, a tak lepšie plánovať miesto odberu biopsie resp. excizionálnej biopsie (10); EBM 2a (24); EBM 2b. Pri vyšetrení hrtana je potrebné posúdiť všetky etáže hrtana tak po morfolologickej, ako aj funkčnej stránke. Ak sa zistia nádorové zmeny, je potrebné podrobne popísať ich rozsah a postihnutie okolitých štruktúr. V povrchovej anestézii často nie je možný podrobný opis týchto zmien, a to hlavne pri pokročilých nádorových procesoch.

V druhom kroku je indikovaná panendoskopia s direktným laryngoskopickým vyšetrením cez rigidný laryngoskop, ktorá upresní rozsah primárneho ložiska TU zmien spolu s odberom biopsie v celkovej anestézii. Pri odbere biopsie je tiež možné využiť endoskop a metódu NBI. Diagnózu karcinómu potvrdí jedine záver histologického vyšetrenia. Obzvlášť dôležité pri tomto postupe je odobrať adekvátne množstvo reprezentatívneho materiálu z vhodného miesta tumoru.

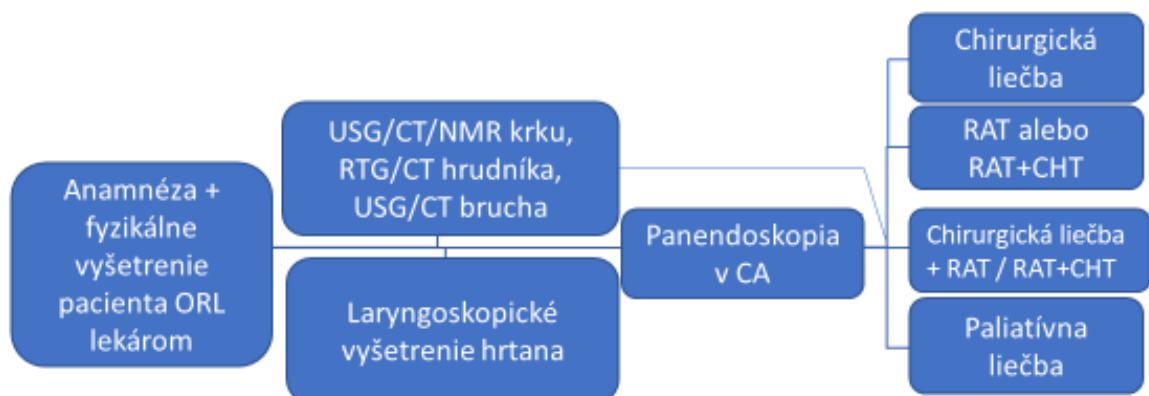
Zobrazovacie vyšetrenia je vhodné indikovať pred vyšetrením v celkovej anestézii a to hlavne u pacientov, u ktorých je postihnutie hrtana karcinómom evidentné už pri laryngoskopii. V týchto prípadoch indikujeme USG krku alebo CT vyšetrenie krku vždy s kontrastom, prípadne NMR s kontrastom. CT a NMR na rozdiel od USG krku umožňujú zobrazit' rozsah nádorového postihnutia hrtana (hlbka invázie do sliznice, prípadne do chrupky a mimo hrtan) a zároveň postihnutie regionálnych krčných lymfatických uzlín metastázami. Až 50 % supraglotických karcinómov má pri primárnej diagnostike prítomné metastatické postihnutie jednostranných lymfatických uzlín a v 16 % prípadoch sú metastázy obojstranne (18); EBM 2a.

RTG, prípadne CT vyšetrenie hrudníka s kontrastom indikujeme s cieľom vylúčenia vzdialených metastáz v hrudníku. CT vyšetrenie hrudníka je vhodné indikovať hlavne u pacientov s anamnézou nikotinizmu, resp. u pacientov s N2 a vyšším uzlinovým nálezom na krku. USG, prípadne CT brucha s kontrastom vylúči vzdialené metastázy v brušnej dutine (18, 19); EBM 2a.

U skupiny pacientov, pri ktorých laryngoskopický nález nesvedčí jednoznačne pre karcinóm hrtana je možné zobrazovacie vyšetrenia doplniť po obdržaní definitívneho histologického vyšetrenia. Ak sa potvrdí diagnóza karcinómu hrtana sú kompletne zobrazovacie vyšetrenia nutné aj u tejto skupiny pacientov – USG/CT/NMR krku, USG/CT brucha, RTG/CT hrudníka.

V diagnostickom postupe u pacienta s karcinómom hrtana T2 a vyššieho štádia je vhodné pred ďalšou liečbou doplniť pľúcne vyšetrenie, audiometrické vyšetrenie a dôkladné stomatologické vyšetrenie s cieľom vylúčenia dentogénneho fokusu. Stomatologická defokizácia má byť urobená minimálne 14 dní pred začatím RAT (19); EBM 2a.

Obrázok č. 1 Schéma diagnostického a liečebného postupu pri karcinóme hrtana



*o pridání biologickej liečby resp. imunoterapie do liečebného postupu rozhoduje onkológ

Liečba

Liečbu karcinómov hrtana je potrebné rozdeliť na chirurgickú a nechirurgickú. Toto systematické rozdelenie liečebného postupu karcinómu hrtana bližšie opisuje možnosti chirurgickej liečby karcinómu hrtana z pohľadu ORL onkochirurga. Nechirurgickú onkologickú liečbu, paliatívnu a symptomatickú liečbu, ktorá nepatrí priamo do kompetencie ORL lekára bližšie neuvádza. Túto liečbu preberajú do svojej kompetencie radiačný onkológ, klinický onkológ a ďalší členovia MDT (22); EBM 2c.

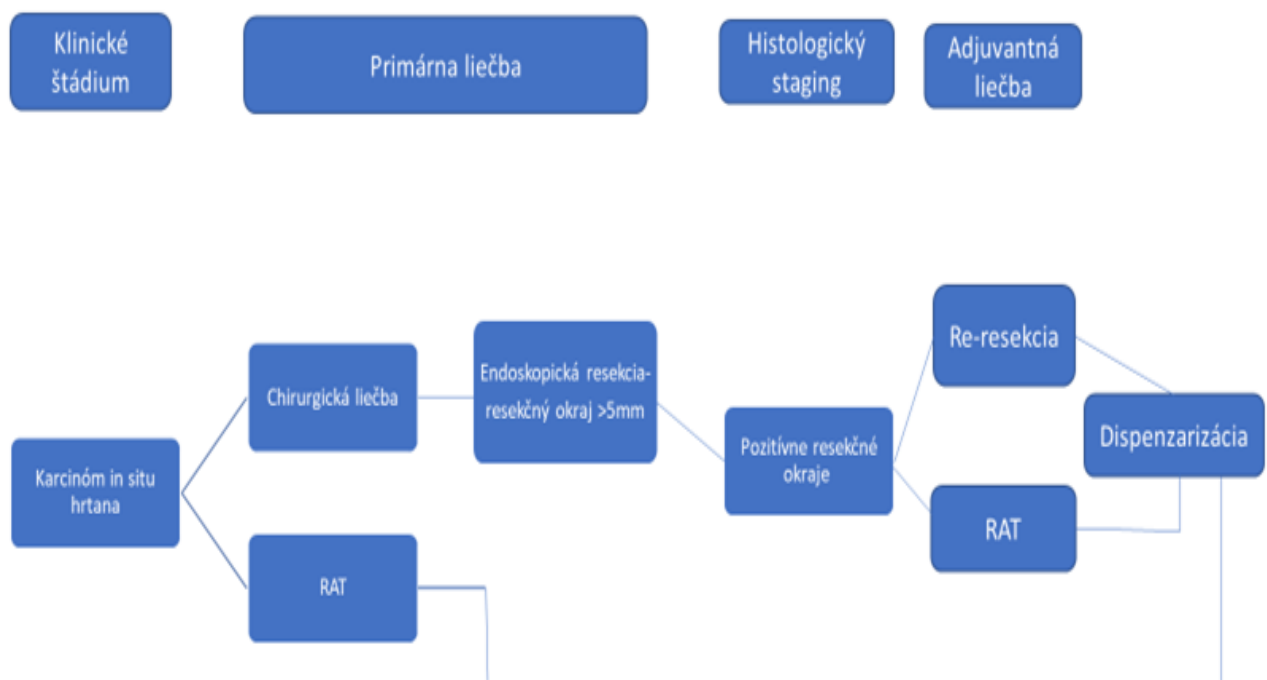
Do tohto systematického postupu liečby nie je možné zaradiť každého pacienta s karcinómom hrtana, práve kvôli individuálnej variabilite jednotlivých prípadov tohto ochorenia. Je úlohou MDT aby pri rozhodovaní o liečbe pacienta bral do úvahy potreby pacienta a možnosti tej najefektívnejšej liečby.

Základné delenie karcinómu hrtana je podľa anatomického postihnutia jednotlivých oblastí hrtana, a to supraglotický, glotický a subglotický karcinóm. Ďalšie delenie je podľa rozsahu postihnutia jednotlivých štruktúr hrtana. Karcinómy v štádiu T1 - T2 označujeme ako včasné formy karcinómu hrtana. Karcinómy v štádiu T3 - T4 ako pokročilé formy karcinómu hrtana.

Liečba karcinómov in situ hrtana

V minulosti sa pacienti so zisteným karcinómom in situ hrtana len dispenzarizovali. Najnovšie postupy sa zhodujú v potrebe liečiť túto prekancerózu buď kompletnou chirurgickou resekciou s bezpečnostným okrajom alebo indikovať u týchto pacientov rádioterapiu (15, 19); EBM 2a. Predpokladom dlhodobého úspechu je nutnosť vylúčiť ďalšie pôsobenie známych škodlivín na sliznice hrtana, ktoré majú dokázaný prokarcinogénny efekt (fajčenie, alkohol...) (15); EBM 2a.

Obrázok č. 2 Postup pri liečbe karcinómov in situ hrtana



Liečba supraglotických karcinómov hrtana T1 - T2

Supraglotické karcinómy rozsahu T1 - T2 je možné riešiť endoskopickou resekciou najčastejšie laserom. Výhodou je kratšia dĺžka hojenia, tracheotómia nie je nutnosťou a často nie je potrebná ani výživa pomocou nazogastrickej sondy (26); EBM 5. Ďalšou možnosťou chirurgickej liečby je resekcia tumoru pomocou mikroelektrod. Je potrebné vyhnúť sa kombinácii RAT a chirurgickej liečby pokiaľ je to možné. Kombinácia týchto liečebných postupov pri liečbe T1 - T2 supraglotických karcinómov máva za následok výraznejšie dlhodobé poškodenie funkcie hrtana (sťažené prehĺtanie, trvalá porucha hlasu) (3); EBM 2a.

Pri resekcii supraglotického karcinómu hrtana je najdôležitejšie dosiahnuť bezpečné negatívne resekné okraje, teda 5 mm a viac (30); EBM 2a. Ak tento okraj nie je možné dosiahnuť endoskopickou chirurgiou, indikujeme u T1 - T2 karcinómov parciálnu resekciu hrtana

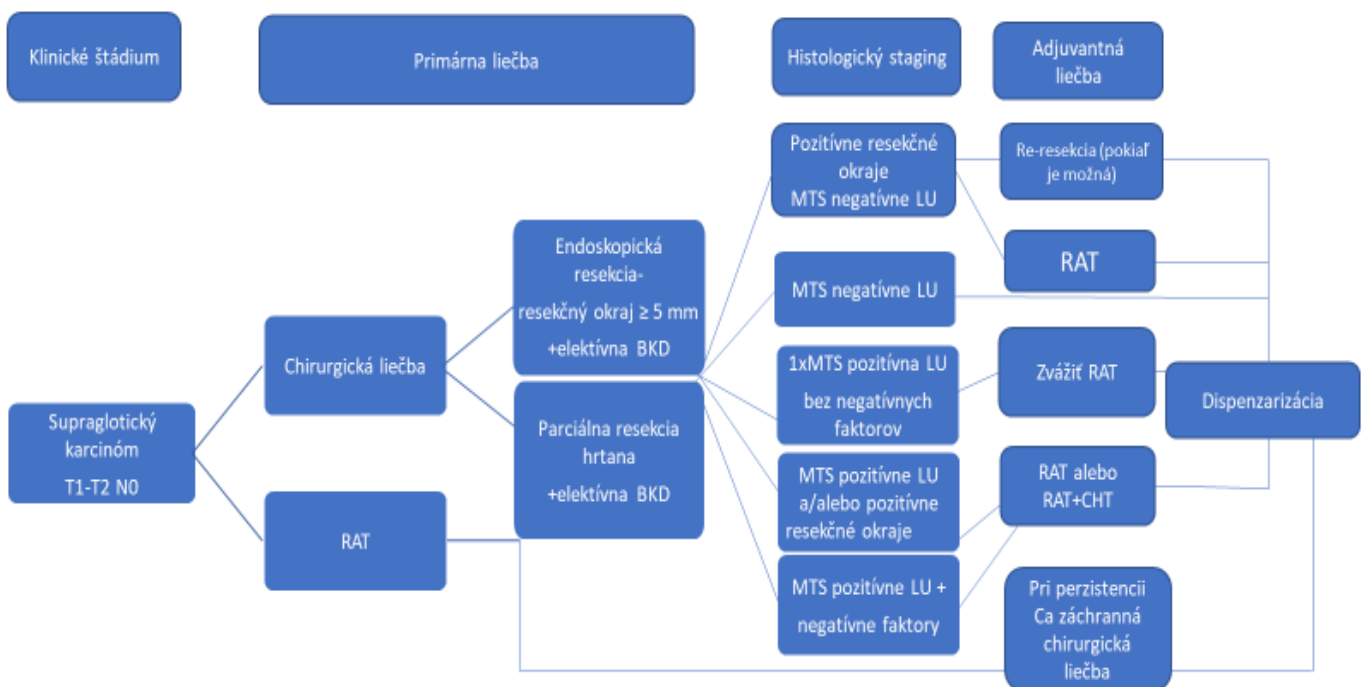
z vonkajšieho prístupu (supraglotická horizontálna resekcia). Tento postup u pacienta zachová respiráciu, fonáciu a deglutíciu.

Supraglotické karcinómy patria do skupiny karcinómov s rizikom okultných MTS > 15 %, a preto je vhodná elektívna BKD už pri T1 a N0 karcinómoch pokiaľ má byť chirurgická liečba definitívnou formou liečby (19); EBM 2a. Pri N0 krku sa odporúča elektívna krčná disekcia úrovne II. až III. obojstranne (18); EBM 2a. Pri T1-2 N1-3 je odporúčaná blokovaná krčná disekcia v oblastiach II. - V. podľa postihnutia strany hrtana (19); EBM 2a. Pokiaľ chirurgická liečba má byť definitívnou zvažujeme BKD oblasti II. - III. aj na nepostihnutej strane.

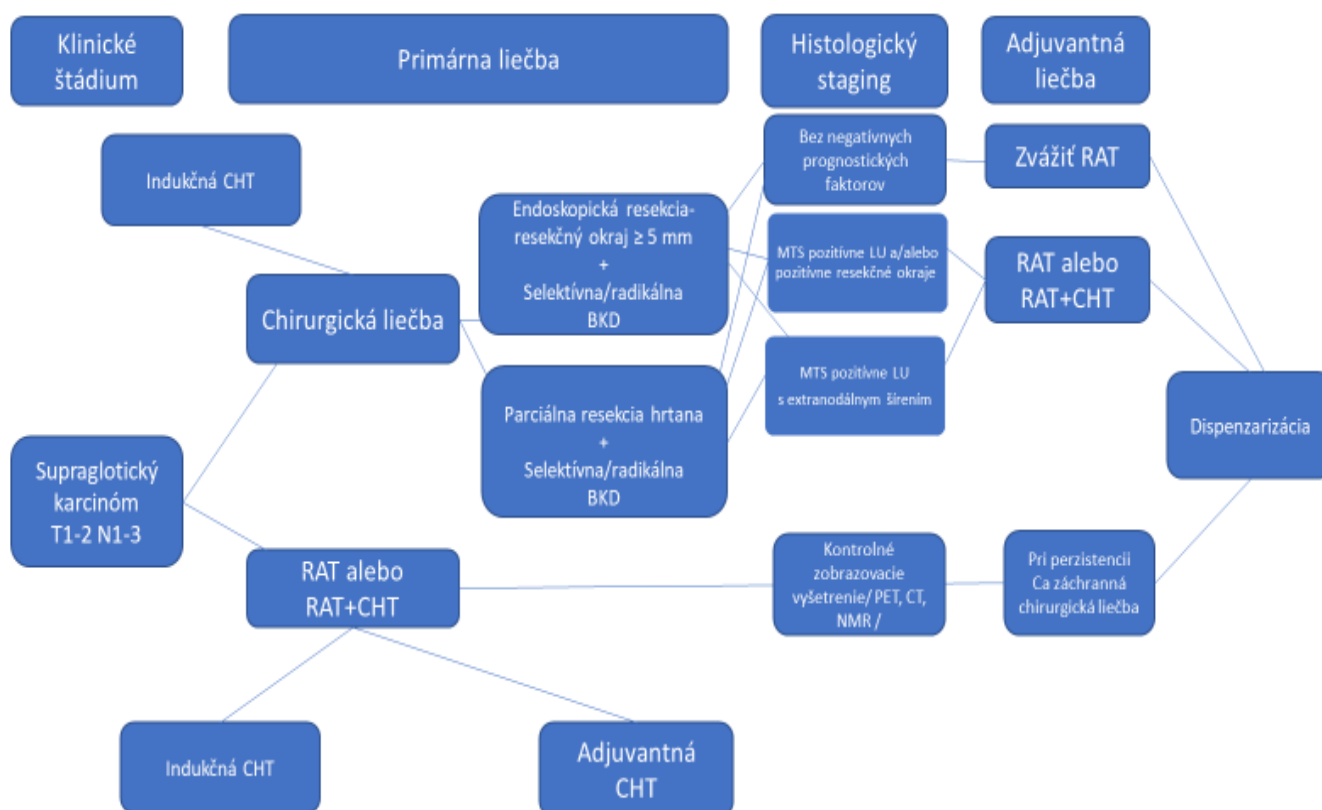
Možnosť overenia dostatočných resekcčných okrajov a MTS postihnutia spádových LU umožňuje rýchla peroperačná biopsia.

RAT ako primárna liečba u T1 - T2 karcinómoch vykazuje 80 % lokálnu kontrolu nádoru (3); EBM 2a. Porovnateľné výsledky úspešnosti RAT a chirurgickej liečby pri T1 - T2 supraglotických karcinómoch hrtana dávajú možnosť voľby z týchto dvoch postupov (3, 18); EBM 2a. Je na rozhodnutí zrozumiteľne poučeného pacienta, ktorý liečebný postup si zvolí.

Obrázok č. 3 Postup pri liečbe supraglotických karcinómov hrtana T1 - T2 N0



Obrázok č. 4 Postup pri liečbe supraglotických karcinómov T1 - T2 N1 - N3



* o pridaní biologickej liečby resp. imunoterapie do liečebného postupu rozhoduje onkológ

Liečba supraglotických karcinómov hrtana T3 - T4a

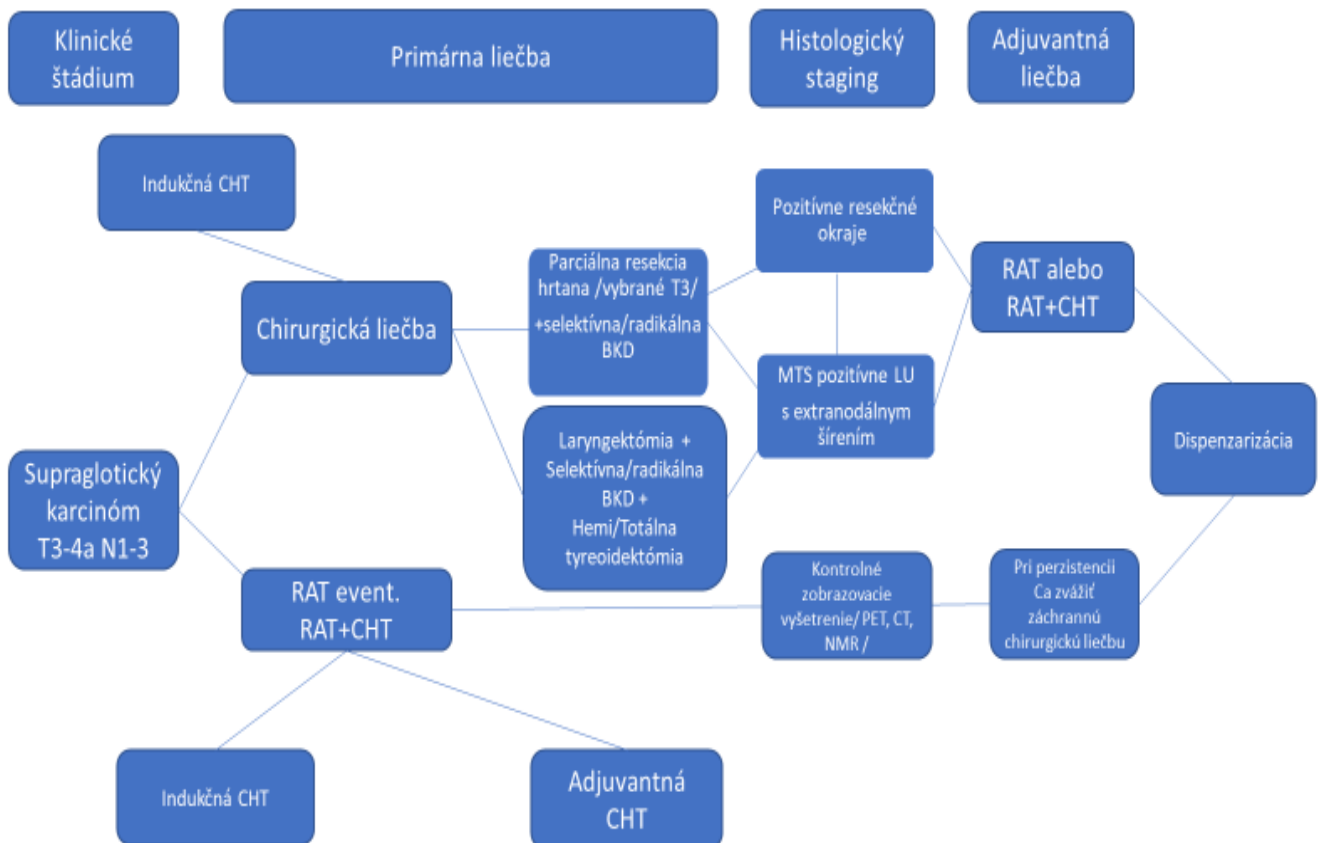
Pri pokročilých nádoroch T3 - T4a, pokiaľ je zvolená chirurgická liečba, indikujeme najčastejšie laryngektómiu s blokovou krčnou disekciou. Pri skupine pacientov s T3 nálezom a jeho priaznivým anatomickým rozsahom je možné zvoliť parciálnu horizontálnu resekciu hrtana.

Ak pri laryngektómii identifikujeme prerastanie do štítnej chrupky je vhodné odstrániť lalok ŠŽ, resp. celú ŠŽ (18, 19) EBM 2a. Pokiaľ karcinóm prerástol aj do ŠŽ je potrebná jej kompletná resekcia. Blokovoú krčnú disekciu robíme obojstranne v rozsahu II. - IV aj pri N0 náleze. Pri T3 karcinómoch a N+ náleze indikujeme BKD na postihnutej strane v rozsahu II. - V. a II. - IV na nepostihnutej strane krku. Pri T4 karcinómoch a chirurgickej liečbe robíme BKD v rozsahu oblastí II. - VI. bilaterálne (18, 19); EBM 2a.

Vzhľadom na rozsah nádoru a MTS zmeny je často indikovaná následná RAT resp. RAT + CHT (13) EBM 2a. Ak karcinóm zasahuje do postkrikoidnej oblasti s prechodom na horný pažerákový zvierač, nie je chirurgická resekcia možná. Pri tomto rozsahu ochorenia je indikovaná nechirurgická liečba. Výsledky nechirurgickej a chirurgickej liečby pri T3 supraglotickom karcinóme hrtana sú porovnateľné (18) EBM 2a. Pri T4 supraglotických karcinómoch výsledky nechirurgickej liečby závisia od objemu samotného karcinómu a jeho prerastania do okolitých štruktúr. Väčšina pacientov s T4 nálezom by mala byť riešená chirurgicky – laryngektómiou, pokiaľ to celkový stav pacienta a lokálny nález na hrtane

dovoľuje. Blokovaná krčná disekcia pri T4 supraglotických karcinómoch je odporúčaná v rozsahu II. - VI. bilaterálne (19); EBM 2a. Pokiaľ pacient nesúhlasí s chirurgickou liečbou alebo preňho podľa rozhodnutia MDT nie je vhodná, je indikovaná nechirurgická liečba v podobe RAT event. RAT+CHT (18, 31); EBM 2a. Následná kontrola po ukončení liečby je vykonaná formou PET CT o 10 - 12 týždňov (14) EBM 1b. Pri kompletnej remisii karcinómu a N+ nálezu pacienta len dispenzarizujeme. Pri perzistencii N+ nálezu indikujeme BKD (18, 19); EBM 2a.

Obrázok č. 5 Postup pri liečbe supraglotických karcinómov hrtana T3 - T4a N1 - N3



* o pridaní biologickej liečby resp. imunoterapie do liečebného postupu rozhoduje onkológ

Liečba glotických karcinómov hrtana T1 - T2

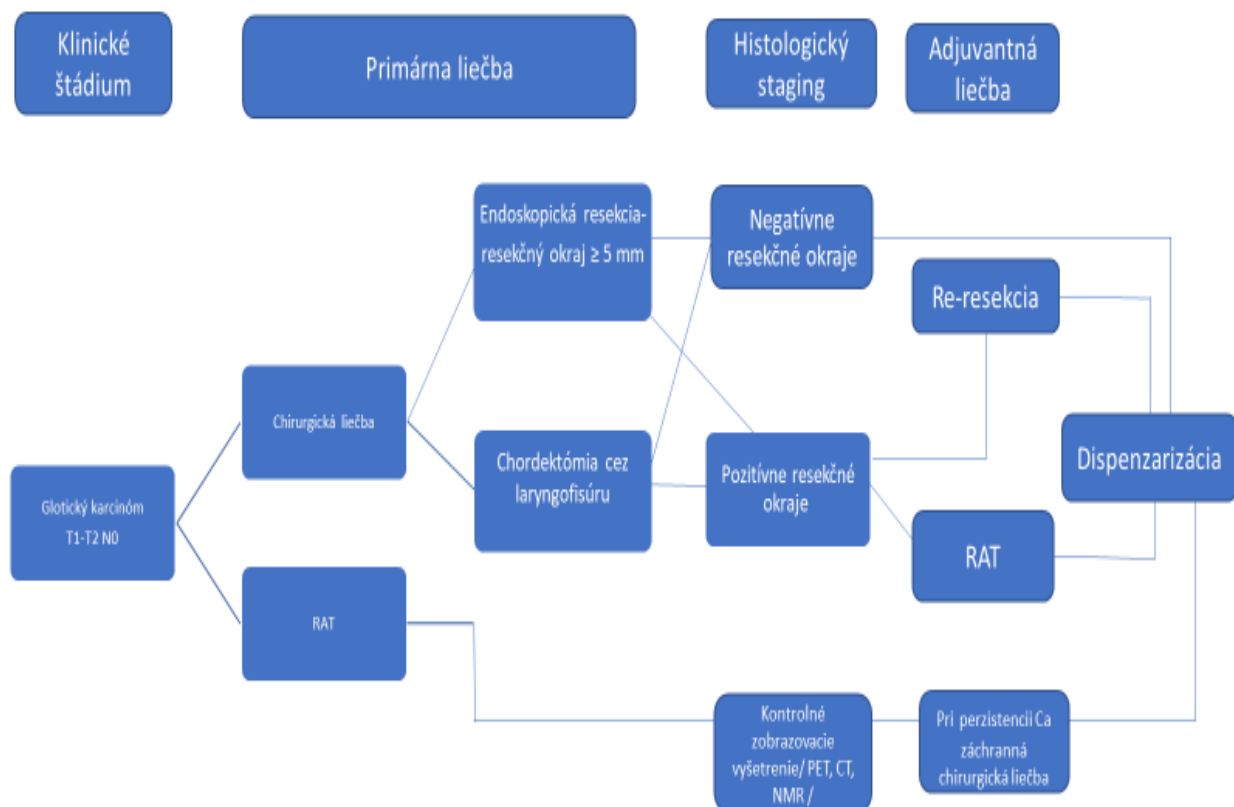
Pri liečbe glotického karcinómu využívame endoskopickú resekciu najčastejšie s použitím CO₂ lasera. Včasné formy karcinómu hrtana sa dajú resektovať so zachovaním funkcie hrtana, nie je nevyhnutná tracheotómia, je možné ju opakovať s nižším výskytom komplikácií (menšie peroperačné krvácanie, nižší výskyt infekcií) (1); EBM 3a. Endoskopické chordektómie rozdeľujeme podľa Európskej laryngologickej spoločnosti (5, 27); EBM 5:

- Typ I. – subepiteliálna chordektómia,
- Typ II. – subligamentálna chordektómia,
- Typ III. – transmuskulárna chordektómia,
- Typ IV. – totálna chordektómia,
- Typ V.a – rozšírená chordektómia – zahŕňa obidve hlasivky a prednú komisúru,
- Typ V.b – rozšírená chordektómia – zahŕňa hlasivku a arytenoidný hrboľ,

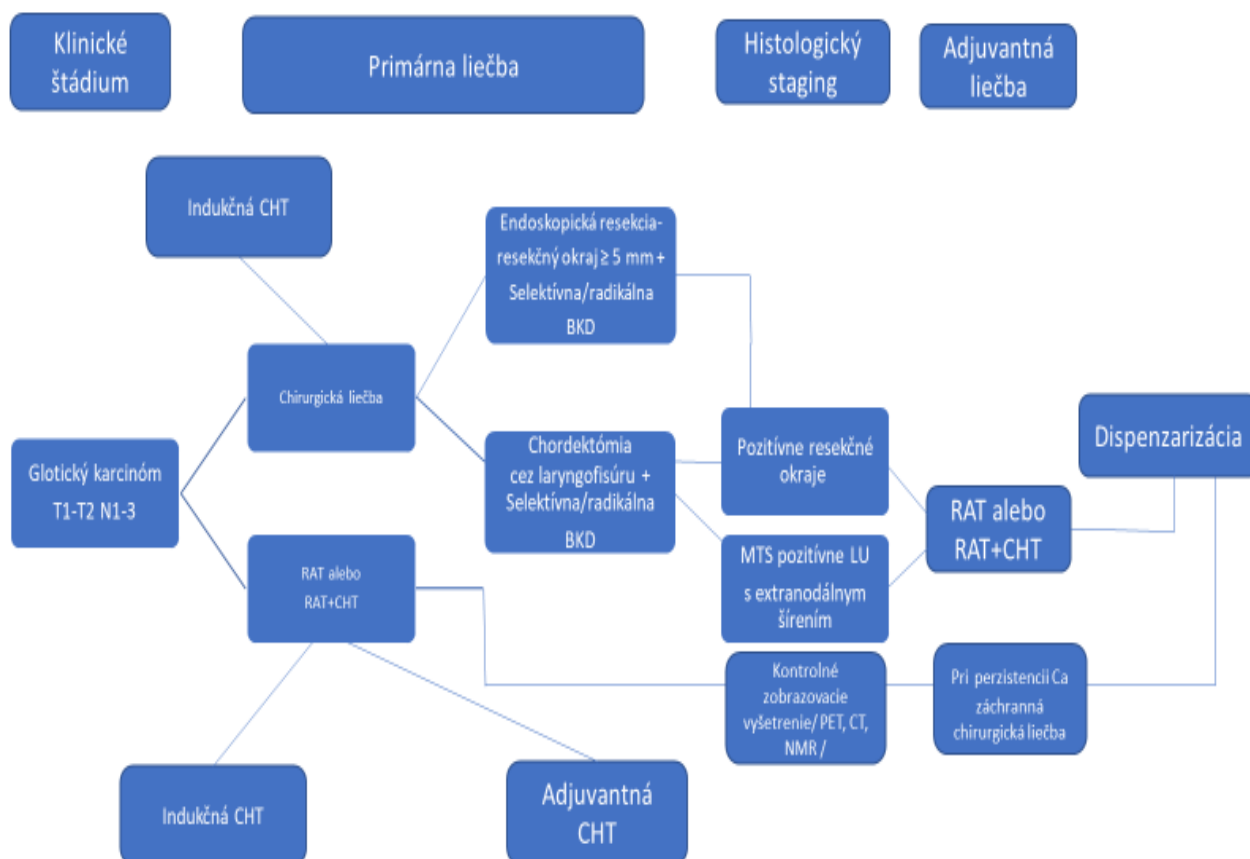
- Typ V.c – rozšírená chordektómia – zahŕňa hlasivku, ventriculus laryngis a vestibulovú riasu,
- Typ V.d – rozšírená chordektómia – zahŕňa hlasivku a subglotis,
- Typ VI. – resekcia prednej komisúry.

Pri priaznivých anatomických pomeroch sa dajú chirurgicky resekovať nádory rozsahu T1 - T2 pri zachovaní negatívnych resekcčných okrajov 5 mm a viac (30); EBM 2a. Možnosť overenia dostatočných resekcčných okrajov umožňuje rýchla peroperačná biopsia. V prípade nepriaznivých anatomických pomeroch, keď je hrtan endoskopicky zle prístupný, je možné robiť chordektómiu vonkajším prístupom cez laryngofisúru. Pri glotických karcinómoch T1 - T2 a N0 elektívna BKD nie je indikovaná (18, 19); EBM 2a. Pri náleze N1 - N3 je indikovaná BKD oblastí II. - V. na postihnutej strane. Ak si pacient zvolí nechirurgickú liečbu o jej ďalšom priebehu rozhoduje radiačný onkológ spolu s klinickým onkológom. 5-ročné prežívanie je porovnateľné pri chirurgickej alebo nechirurgickej liečbe glotických karcinómov hrtana v štádiu T1 - T2 N0M0 (3) EBM 2a.

Obrázok č. 6 Postup pri liečbe glotických karcinómov hrtana T1 - T2 N0



Obrázok č. 7 Postup pri liečbe glotických karcinómov hrtana T1 - T2 N1 - N3



* o pridaní biologickej liečby resp. imunoterapie do liečebného postupu rozhoduje onkológ

Liečba glotických karcinómov hrtana T3 - T4a

Pri glotických karcinómoch T3 - T4a je najčastejším chirurgickým postupom laryngektómia. V prípade pokročilých glotických karcinómov považujeme chirurgickú liečbu s následnou RAT ako efektívny spôsob liečby (13); EBM 2a.

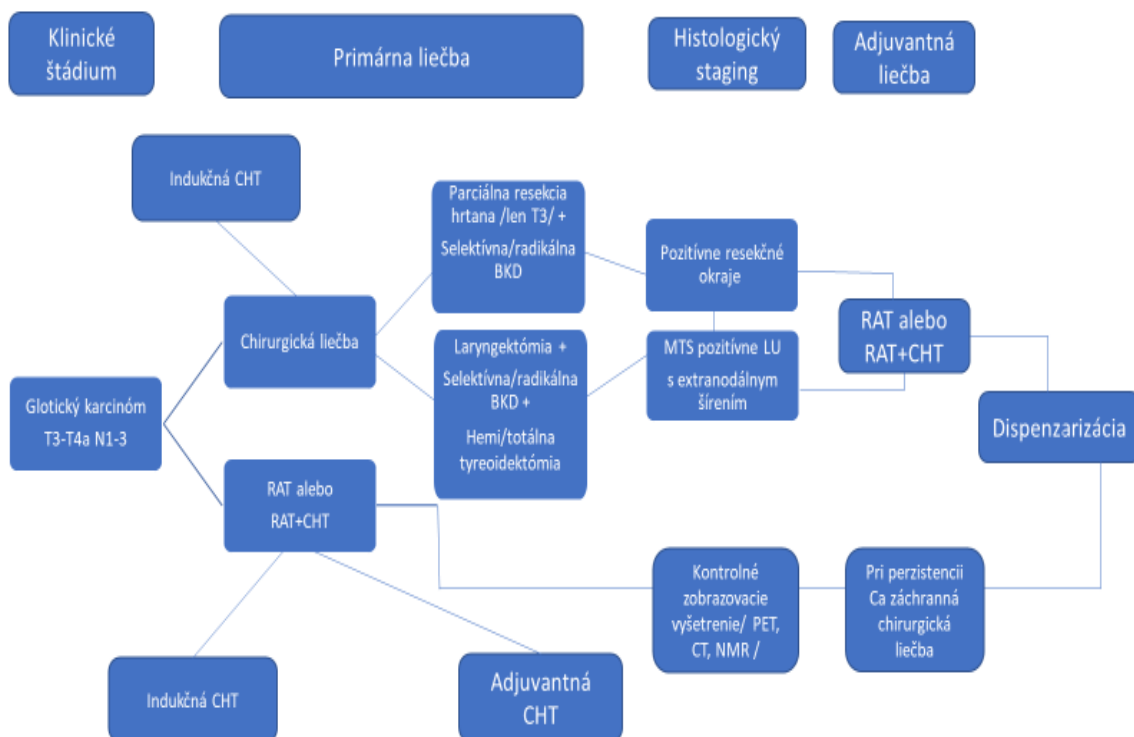
T3 glotické karcinómy, ktoré sú priaznivo anatomicky lokalizované, je možné indikovať na parciálnu vertikálnu resekciu hrtana alebo parciálnu suprakrikoidovú resekciu hrtana (9); EBM 5.

Pri pokročilých glotických karcinómoch sa vonkajší prístup kombinuje s blokovou krčnou disekciou a zvážením resekcie laloka štítnej žľazy na postihnutej strane hrtana, resp. totálnej tyreoidektómie (pri T4a karcinómoch) (28); EBM 2a. Rozsah resekcie ŠŽ závisí od hĺbky prerastania a miesta prerastania cez štítnu chrupku. Pokiaľ karcinóm prerástol do ŠŽ je vhodná jej kompletná resekcia (19); EBM 2a. Pri T3N0 náleze indikujeme elektívnu BKD oblastí II. - IV. bilaterálne pre vysoké riziko okultných metastáz. Pri T3N+ náleze robíme BKD oblastí II. - V. na postihnutej strane. Pri T4a náleze indikujeme BKD oblasti II - VI. bilaterálne (18); EBM 2a. Počas operácie je vhodná rýchla peroperačná biopsia s cieľom vyhodnotenia postihnutia krčných lymfatických uzlín, resp. dostatočných resekných okrajov. Pri potvrdení

MTS postihnutia lymfatických uzlín z oblasti II zvažujeme elektívnu BKD aj v oblasti aspoň I.b na rovnakej strane (18) EBM 2a. Indikovanie pooperačnej RAT preberá do svojej kompetencie onkológ.

Ak pacient nesúhlasí s chirurgickou liečbou glotických karcinómov hrtana, alebo je pre neho podľa odporúčania MDT vhodnejšia nechirurgická liečba, preto následne podstúpi liečbu RAT, resp. RAT+CHT s eventuálnou biologickou liečbou, imunoterapiou (31) EBM 2a. Po ukončení liečby onkológ indikuje o 10 - 12 týždňov PET CT. Pri úplnej regresii nádoru a negatívnom N-stagingu je pacient len ďalej sledovaný. Ak je prítomná úplná regresia nádoru, pretrváva N-nález, indikuje sa blokovaná krčná disekcia (14) EBM 1b. V prípade pretrvávania nádoru sa zvažuje záchranná LE s blokovou krčnou disekciou, pokiaľ s ňou pacient súhlasí. Ak pri lokálne pokročilých nádoroch celkový stav pacienta neumožňuje operáciu alebo ide o inoperabilný nádor, je indikovaná nechirurgická onkologická liečba.

Obrázok č. 8 Postup pri liečbe glotických karcinómov hrtana T3 - T4a



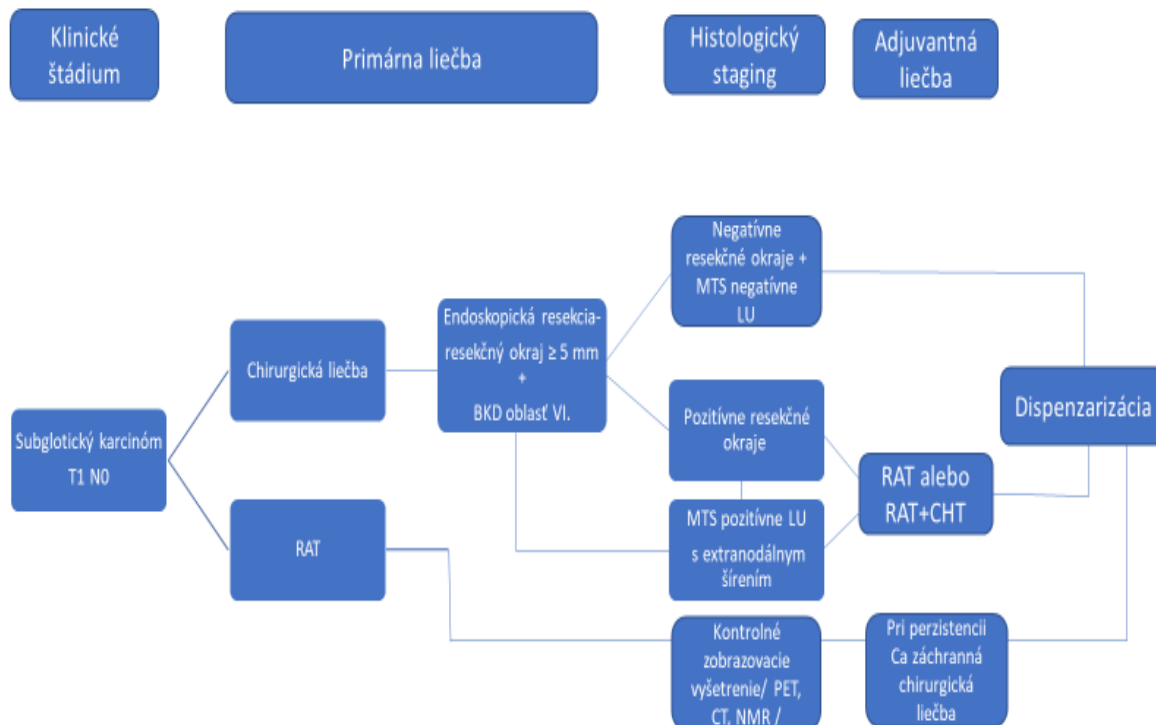
* o pridání biologickej liečby resp. imunoterapie do liečebného postupu rozhoduje onkológ

Liečba subglotických karcinómov hrtana

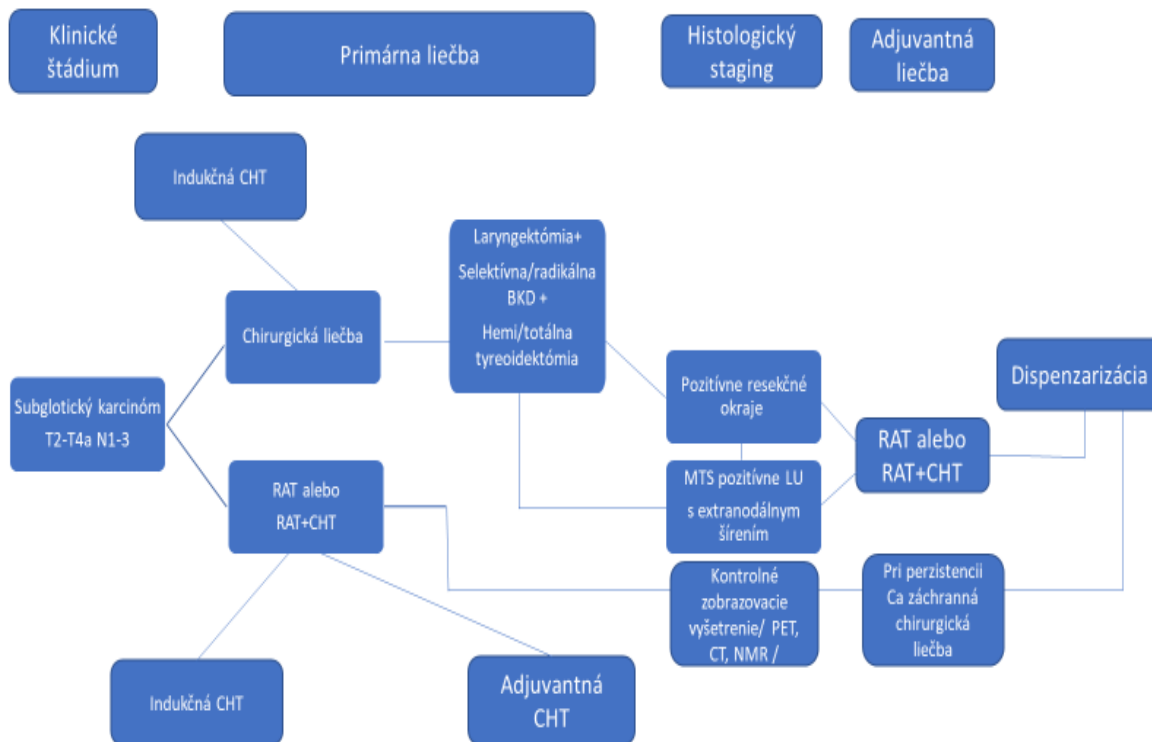
Nádory subglotickej oblasti sú zriedkavé a sú nepriaznivé pre ich nedostupnosť a možnosť erózie interkartilaginóznej membrány so šírením do pre- a paratracheálneho priestoru (11); EBM 3a. Endoskopická resekcia takýchto nádorov je len limitovane možná u T1 nádorov. Pri rozsahu nádoru T2 - T4a je vhodné indikovať LE s blokovou krčnou disekciou obojstranne a odstránením štítnej žľazy na postihnutej strane, resp. celej ŠŽ. Krčnú disekciu sa odporúča robiť v oblasti VI aj pri N0 náleze. Pri N1 - N3 je vhodné BKD robiť v oblasti II. - VI.

obojsstranne. Chirurgickú liečbu treba doplniť o doplnkovú RAT (19); EBM 2a. Pri nemožnosti chirurgickej liečby indikujeme RAT s event. CHT (4); EBM 3a.

Obrázok č. 9 Postup pri liečbe subglotických karcinómov hrtana T1 N0



Obrázok č. 10 Postup pri liečbe subglotických karcinómov hrtana T2 - T4a N1 - N3



* o pridaní biologickej liečby resp. imunoterapie do liečebného postupu rozhoduje onkológ

Podporná liečba

Pokročilé karcinómy hrtana si vyžadujú komplexnú starostlivosť o pacienta po operačnom výkone. Do tejto starostlivosti sa odporúča zahrnúť okrem otorinolaryngológa, onkológa, stomatóloga, endokrinológa, pľúcneho lekára aj foniatra, špecializovanú sestru, logopéda, nutričného poradcu a psychológa / liečebného pedagóga / , prípadne psychiatra (18); EBM 2a.

Ošetrovanie tracheostómie

Pacient má po tracheostómii pridelenú kovovú alebo plastovú tracheostomickú kanylu s vložkou. Typ a veľkosť kanyly volí pracoviisko, na ktorom bol tracheostomický kanál vytvorený. V prípade plánovania ďalšej radiačnej liečby volíme plastovú kanylu. Interval pridelenia novej kanyly sa riadi podľa ustanovení Kategorizačného zoznamu ŠZM MZ SR. Pri dlhodobom alebo trvalom kanylonosičstve sa nová kovová kanyla môže predpísať každých 5 rokov. Pri plastovej kanyle sú to každé dva mesiace. Je nutná edukácia pacienta k správnej starostlivosti o tracheostomickú kanylu. Je vhodné, ak základnú starostlivosť zvládne aj najbližšia rodina. Edukáciu má v kompetencii lekár, resp. zdravotnícky personál ORL oddelenia, na ktorom bola tracheostómia vykonaná.

Po výkonoch na hrtane, ktoré si vyžadujú vytvorenie dočasnej/trvalej tracheostómie, je potrebná pravidelná kontrola tracheostomického kanála s jeho ošetrovaním a odstraňovaním prípadných granulácií. Je potrebné lokálne ošetrovanie okolitej kože. Je vhodné pravidelné odsávanie hlienov z dolných dýchacích orgánov, ktoré sa vytvárajú v dôsledku vyradenia prirodzeného ohrievania a zvlhčovania vzduchu dýchaním cez nosovú dutinu. Čiastočne je možné kompenzovať chýbajúce zvlhčovanie a čistenie vzduchu pomocou tzv. umelého nosa upevneného na ústie tracheostomickej kanyly a kvapkaním mukolytík do tracheo-bronchiálneho stromu. Je vhodné, ak pravidelnú výmenu kanyly a kontrolu tracheostomického kanála pacient absoluuje na ORL oddelení, kde túto chirurgickú liečbu podstúpil. V prípade trvalej tracheostómie po laryngektómii je vhodné do stómie hneď po výkone zaviesť silikónovú tracheostomickú kanylu s HME filtrom (25); EBM 5.

Zrušenie tracheostómie je možné s dostatočným odstupom po liečbe, pokiaľ nie sú známky recidívy ochorenia a pacient je schopný spontánneho dýchania s uzatvorenou tracheostomickou kanylou niekoľko dní. Po liečbe RAT spojenej s fibrózou okolia tracheostómy resp. pri širších tracheostomických kanáloch indikujeme sutúru tracheostómy v celkovej alebo lokálnej anestézii. Vo vybraných prípadoch je možné ponechať kanál spontánne zahojiť.

Rehabilitácia hlasu a dýchania po laryngektómii

Rehabilitácia hlasu po laryngektómii predstavuje jeden zo základov ďalšej liečby pacientov s karcinómom hrtana. Je veľmi dôležité nájsť tu najvhodnejšiu formu rehabilitácie hlasu pre konkrétneho pacienta. Edukovať pacienta o možnostiach rehabilitácie hlasu má pred plánovaným operačným zákrokom foniater alebo ORL onkochirurg. Výber spôsobu rehabilitácie hlasu patrí do kompetencie ORL onkochirurga, foniatra po konzultácii s pacientom. V súčasnosti patria medzi možnosti rehabilitácie hlasu pažerákový hlas, elektrolarynx a chirurgická rehabilitácia v podobe inzercie ventilovej protézy do tracheo-efofageálneho shuntu. Pažerákový hlas aj hlas tvorený pomocou ventilovej protézy vyžaduje primeraný otvárací tlak vo faryngo-efofageálnom segmente a prítomnosť neoglottis, zvyčajne

v mieste Killianovho zvierača. Je povinnosťou operátora ovládať pravidlá funkčnej faryngeálnej chirurgie a uplatniť ich po vykonaní laryngektómie. Pokiaľ na zadnej stene hypofaryngu po laryngektómii a prípadnej parciálnej faryngektómii ostane naprieč menej ako 3 cm sliznice, je potrebné vykonať dorzo-mediálnu myotómiu m. constrictor pharyngis a vykonať podľa potreby plastiku prednej steny hypofaryngu za pomoci kožno-svalového laloka. Ventilovú protézu zavádza ORL onkochirurg primárne (počas laryngektómie) alebo sekundárne (po zhojení rán s časovým odstupom). Za nácvik hlasovej techniky po zhojení krku zodpovedá foniater a logopéd (26); EBM 5.

Pacient musí zvládnuť každodennú starostlivosť o ventilovú protézu a jej okolie. Ventilová protéza vyžaduje výmenu po strate jej funkčnosti, zvyčajne po 6 mesiacoch. Primárnou indikáciou pre výmenu hlasovej protézy je netesnosť ventilu, ktorá zapríčiňuje presakovanie tekutín cez protézu. Indikovaná výmena protézy je aj v prípade totálneho zablokovania protézy, alebo pokiaľ je pre získanie adekvátnej reči potrebný nadmerný tlak. Starostlivosť o T-E shunt je v rukách ORL onkochirurga, ktorý rieši podľa potreby vzniknuté komplikácie. Väčšinou sa jedná o odstránenie nadmerných granulácií zo shuntu, ktoré sú reakciou na prítomnosť cudzieho telesa (ventilovej protézy zo silikónu) v shunte. Tracheostómii je potrebné prekryť lepkou alebo vložiť do nej silikónovú kanylu s otvorom na HME filter. Týmto spôsobom prebieha rehabilitácia dýchania, keďže pri trvalej tracheostómii je definitívne stratená možnosť zaisťovaného prirodzeného zvlhčovania, ošišťovania a otepľovania vdychovaného vzduchu cez nosovú dutinu. Pacienti pomocou ventilovej protézy menej kašľú, lepšie sa vyspia a ľahšie tvoria hlas.

Hlasová rehabilitácia je možná približne u 90 % pacientov po odstránení hrtana. Zvyšných 10 % pacientov je z rôznych dôvodov, kde dominujú fibrotické zmeny na krku po rozsiahlych chirurgických výkonoch a po prípadnom ožiarení, sťažene rehabilitovateľných alebo sa hlasovo rehabilitovať nedajú. Diagnostika príčin afónie a hľadanie jej najvhodnejšieho riešenia je doménou foniatra.

Rehabilitácia čuchu po laryngektómii

Rehabilitácia čuchu po laryngektómii je doménou logopéda. Po zahojení krku a ukončení komplexnej liečby onkologického ochorenia (RAT, CHT a iných modalít) je možné začať s nácvikom.

Rehabilitácia prehĺtania a nutričná podpora

Po rozsiahlych resekciami na krku nutných pre odstránenie karcinómu hrtana a jeho prípadných krčných metastáz, prípadne po RAT na oblasť krku, môže vzniknúť u niektorých pacientov rôzne závažná dysfágia až afágia. Je úlohou ORL onkochirurga, foniatra, logopéda a nutričného poradcu stanoviť jej príčinu. Následne je potrebné zvážiť všetky možnosti rehabilitácie prehĺtania u pacienta a nastaviť ho na adekvátnu nutričnú bilanciu. U pacientov sa odporúča vyšetrenie prehĺtania videofluoroskopiou alebo metódou videofibroskopie - FEES. Týmto metódami je možné vyhodnotiť hltací akt vrátane posúdenia novej aspirácie potravy do dýchacích ciest. Následná rehabilitácia prebieha formou úpravy dietetického režimu a rehabilitáciou prehĺtania súborom cvikov (29); EBM 5.

Pred operačným výkonom hlavne u T3 a pokročilejších karcinómoch hrtana má pacient často negatívnu nutričnú bilanciu a dysfágiu. Pokiaľ nie je možné zabezpečiť dostatočný príjem potravy per os indikujeme zavedenie vyživovacej sondy alebo zvážime PEG, resp. gastrostómiu už pred začatím onkologickej liečby (6); EBM 4. V prípade vzniku pooperačnej stenózy hltacích ciest indikujeme ich dilatáciu.

Po rozsiahlych chirurgických operačných výkonoch alebo rádioterapii pre karcinóm hrtana je až 33 % pacientov gastrostómia-dependentných. Prehlbovanie nutričného deficitu výrazne zhoršuje ďalšiu prognózu u pacienta.

Pokiaľ sa podarí u pacienta po resekciách hrtana zachovať dostatočné funkčné hltacie cesty je potrebné čo najskôr obnoviť hltací akt. Začíname hltacími cvičeniami, následne tekutinami a postupne kašovitou stravou.

Psychosociálna starostlivosť

Psychologické, resp. psychiatrické vyšetrenie je potrebné zvážiť u vybraných pacientov s karcinómom hrtana pred rozsiahlou chirurgickou alebo onkologickou liečbou za účelom zhodnotenia schopnosti pacienta túto liečbu absolvovať.

Psychická záťaž, ktorej sú pacienti vystavení pri a po liečbe karcinómu hrtana, si vyžaduje v mnohých prípadoch následnú dispenzarizáciu u psychiatra. Ošetrujúci lekár by sa mal cielene sústrediť na psychiku pacienta počas a po liečbe a zvážiť vyšetrenie psychiatrom resp. psychológom /liečebným pedagógom/ za účelom, čo najväčšieho zmiernenia psychických ťažkostí, ktoré liečba karcinómu hrtana so sebou prináša.

Psychológ dokáže výrazne pomôcť aj so začlenením pacienta do sociálneho resp. pracovného kolektívu. K návratu do bežného osobného a pracovného života výrazne pomáha komplexná rehabilitácia laryngektomovaného pacienta, či sa to týka hlasu, dýchania, čuchu alebo prehltania.

Paliatívna analgetická liečba

Paliatívna analgetická liečba je základným predpokladom k zlepšeniu kvality života u inkurabilných onkologických pacientov s chronickou malígnou bolesťou. Paliatívna starostlivosť patrí do kompetencií onkológa resp. algeziológa. Otorinolaryngológ by mal cielenými otázkami zistiť potrebu tejto liečby u jednotlivých pacientov a v dostatočnom predstihu indikovať vyšetrenie u vyššie spomínaných špecialistov.

Kúpeľná liečba


Kúpeľná liečba je indikovaná podľa platných predpisov MZ SR.

Prognóza

Prognóza pacientov s karcinómom hrtana závisí od včasnej diagnózy, lokalizácie karcinómu, od postihnutia regionálnych lymfatických uzlín, od prítomnosti vzdialených metastáz. Päťročné celkové prežívanie včasných štádií glotického karcinómu hrtana je 75 - 95 %, pokročilých štádií 45 - 55 %. Pri včasných štádiách supraglotického karcinómu je to okolo 60 %, pri pokročilých

štádiách 35 - 55 %. Najnepriaznivejší je subglotický karcinóm, u ktorého je 5-ročné celkové prežívanie vo včasnom štádiu 55 - 65 %, v pokročilom 30 - 47 % (27); EBM 5. Postihnutie lymfatických uzlín na krku výrazne zhoršuje prognózu. Prognostické faktory je možné rozdeliť na základné, doplnkové a nové perspektívne (7).

Tabuľka č. 3

 Prognostické faktory karcinómu hrtana			
Prognostické faktory	Súvisiace s nádorom	Súvisiace s pacientom	Súvisiace s prostredím
Základné	TNM	Komorbidity	Kvalita poskytnutej liečby
	Extrakapsulárne šírenie	Vek > 70 r.	
	Resekčný okraj viac ako 5 mm	Výkonnostný stav	
Doplnkové	Rozsah postihnutia ďalších ORL oblastí	Pohlavie	Výživa
	Objem karcinómu		Sociálne prostredie
	MTS do LU	Funkčnosť hrtana	Celková dĺžka liečby
	Tracheostómia		
Nové perspektívne	Imunohistochemický typ nádoru (p53,EGFR,Ki-67)	Kvalita života	Zobrazovacie vyšetrenia
	Vzťah k HPV (p16+, p16-)		

Stanovisko expertov

Z posudkového hľadiska podľa novely prílohy č. 4 - percentuálna miera poklesu schopnosti vykonávať zárobkovú činnosť, k zákonu č. 461/2003 Z.z. o sociálnom poistení v znení neskorších predpisov, platnej od 1. augusta 2023, odstránenie nádoru v počiatkových štádiách, bez potrebnej následnej onkologickej liečby, bez funkčnej poruchy, nepodmieňuje invaliditu. Po chirurgickom riešení s následnou onkologickou liečbou, alebo počas onkologickej liečby bez možnosti chirurgickej intervencie, miera poklesu schopnosti vykonávať zárobkovú činnosť na účely invalidity je určená rozpätím 75 % - 80 %. Neliečiteľné formy podmieňujú invaliditu s mierou poklesu schopnosti vykonávať zárobkovú činnosť 90 %. Po troch rokoch od ukončenia onkologickej /chirurgickej liečby bez jednoznačných príznakov onkologického ochorenia je miera poklesu schopnosti vykonávať zárobkovú činnosť 35 % - 50 % (zohľadňujú sa prípadné pretrvávajúce komplikácie po ukončení liečby) V prípade, že nie sú prítomné príznaky onkologického ochorenia, ale dôjde k strate hlasu, miera poklesu je od 45 % do 80 % (zohľadňuje sa druh zamestnania) .

Zabezpečenie a organizácia starostlivosti


Dôležitú úlohu v primárnom záchyte pacientov s karcinómom hrtana predstavuje všeobecný lekár pre dospelých, ktorý by mal pacienta so zachrípnutím, pocitom cudzieho telesa v hrdle alebo rezistenciou na krku v trvaní dlhšom ako 21 dní odoslať na otorinolaryngologické vyšetrenie. ORL lekár by mal pacienta vyšetriť zväčšovacou laryngoskopiou alebo videolaryngoskopicky s cieľom čo najpresnejšej diferenciálnej diagnostiky. Pri rezistencii na krku sa v prvom kroku indikuje USG krku. Pokiaľ ORL ambulancia nedisponuje potrebným materiálno-technickým vybavením alebo je spolupráca pri vyšetrení zo strany pacienta sťažená, odosiela pacienta na ORL oddelenie, ktoré vykonáva ORL onkochirurgickú činnosť.

Ak ORL lekár zistí patologické zmeny na sliznici hrtana, je u pacienta indikované panendoskopické vyšetrenie v celkovej anestézii s cieľom odobratia biopsie z nádorových zmien. Po doplnení definitívneho histologického vyšetrenia a potvrdení diagnózy karcinómu hrtana s kompletnými zobrazovacími vyšetreniami stanovujeme u pacienta staging ochorenia. Nasleduje multidisciplinárne konzílium - MDT, pri ktorom sa rozhodne o ďalšom liečebnom postupe, ktorý je popísaný v kapitole Liečba.

Ďalšie odporúčania

Komplexná starostlivosť o pacientov po ukončení liečby karcinómu hrtana vyžaduje ich pravidelnú dlhodobú dispenzarizáciu. Tieto kontroly by mali prebiehať na ORL pracovisku, kde bol pacient diagnostikovaný, resp. liečený. Nutnosťou je technické vybavenie pozostávajúce zo zväčšovacej laryngoskopie alebo flexibilného videolaryngoskopu. Kontroly prebiehajú v intervaloch závislých od počtu rokov po liečbe karcinómu hrtana. Pri výskyte duplex karcinómu v ORL oblasti sa interval predlžuje od poslednej liečby.

Tabuľka č. 4

 Dispenzarizácia pacientov po liečbe karcinómu hrtana (19) EBM 2a	
1. rok po liečbe	Kompletné ORL vyšetrenie vrátane endoskopie hrtana a hltana každé 2 mesiace
	1x ročne panendoskopické vyšetrenie v CA podľa zváženia ORL lekára
	1x ročne USG krku, USG brucha, RTG hrudníka (pri nikotinizme a pri pokročilom TNM náleze CT hrudníka s kontrastom)
2. rok po liečbe	Kompletné ORL vyšetrenie vrátane endoskopie hrtana a hltana každé 2 mesiace
	1x ročne panendoskopické vyšetrenie v CA podľa zváženia ORL lekára
	1x ročne USG krku, USG brucha, RTG hrudníka (pri nikotinizme a pri pokročilom TNM náleze CT hrudníka s kontrastom)
3. rok po liečbe	Kompletné ORL vyšetrenie vrátane endoskopie hrtana a hltana každé 3 mesiace

	1x ročne panendoskopické vyšetrenie v CA podľa zváženia ORL lekára
	1x ročne USG krku, USG brucha, RTG hrudníka (pri nikotinizme a pri pokročilom TNM náleze CT hrudníka s kontrastom)
4. rok po liečbe	Kompletné ORL vyšetrenie vrátane endoskopie hrtana a hltana každé 3 mesiace
	1x ročne panendoskopické vyšetrenie v CA podľa zváženia ORL lekára
	1x ročne USG krku, USG brucha, RTG hrudníka (pri nikotinizme a pri pokročilom TNM náleze CT hrudníka s kontrastom)
5. rok po liečbe	Kompletné ORL vyšetrenie vrátane endoskopie hrtana a hltana každé 3 mesiace
	1x ročne panendoskopické vyšetrenie v CA podľa zváženia ORL lekára
	1x ročne USG krku, USG brucha, RTG hrudníka (pri nikotinizme a pri pokročilom TNM náleze CT hrudníka s kontrastom)
Viac ako 5 rokov po liečbe	Kompletné ORL vyšetrenie vrátane endoskopie hrtana a hltana každých 4 - 6 mesiacov
	Panendoskopické vyšetrenie v CA podľa zváženia ORL lekára
	USG krku, USG brucha, RTG hrudníka (pri nikotinizme a pri pokročilom TNM náleze CT hrudníka s kontrastom) podľa zváženia ORL lekára

Pravidelný stomatologický dispenzár u pacientov po rádioterapii je vhodný 1x ročne s cieľom zhodnotenia stavu chrupu, prípadnej liečby xerostómie alebo ankylostómy (19) EBM 2a.

U pacientov, ktorí podstúpia rádioterapiu na oblasť krku alebo chirurgickú liečbu karcinómu hrtana, ktorá zahŕňa resekciu ŠŽ, sa odporúča indikovať pravidelné endokrinologické vyšetrenie 1x ročne dlhodobo (12, 19); EBM 2a.

Pri pravidelnej dispenzarizácii pacientov s karcinómom hrtana sa stretávame s rozvojom duplex karcinómu alebo MTS zmien v tracheobronchiálnom strome. Rizikovní sú hlavne pacienti s abúzom nikotínu, resp. s pokročilým TNM nálezom. Práve pri dispenzarizácii tejto skupiny pacientov sa odporúčajú pravidelné pľúcne vyšetrenia (18, 19); EBM 2a.

Doplňkové otázky manažmentu pacienta a zúčastnených strán

S rozvojom prístrojovej techniky sa vo svetových ORL diagnostických štandardoch začína presadzovať flexibilná HD endoskopia. Toto ambulantné vyšetrenie prináša takmer dokonalý prehľad o anatomických pomeroch v ORL oblasti. S veľkou presnosťou umožňuje popísať rozsah nádorových zmien a je veľmi presným diagnostickým nástrojom v dispenzarizácii pacienta po onkologickej liečbe v rukách skúseného ORL lekára. Zavedenie flexibilnej videolaryngoskopie do vyšetrovacieho štandardu pacienta s karcinómom hrtana vytvára otázku potreby kontrolných panendoskopických vyšetrení 1x ročne. Je nutné zdôrazniť, že videoendoskopia nedokáže nahradiť panendoskopiou s odberom biopsie v CA zo suspektných miest novej recidívy karcinómu hrtana. Pomáha však veľmi presne oddiferencovať pacientov, ktorí panendoskopické vyšetrenie v celkovej anestézii potrebujú, a u ktorých je možné pokračovať v pravidelnej dispenzarizácii. Rozhodovať o kontrolnej panendoskopii 1x ročne by

mal len otorinolaryngológ venujúci sa onkológii v ORL a dlhodobými skúsenosťami s videolaryngoskopiou pacientov po onkologickej liečbe, keďže prehľadnosť anatomických štruktúr po liečbe je výrazne zmenená.

Rýchlu peroperačnú biopsiu je vhodné využívať aj pri prvotnej biopsii nádorových zmien na hrtane. Zle anatomické pomery a charakter nádorových zmien niekedy spôsobia zložitý odber reprezentatívneho materiálu na histologické vyšetrenie. Je nesprávne uspokojiť sa s definitívnym histologickým vyšetrením, ktoré karcinóm nepotvrdí u pacienta s klinicky zjavným invazívnym tumorom. Práve rýchla peroperačná biopsia potvrdí odber reprezentatívnej vzorky, z ktorej je možné stanoviť správnu definitívnu diagnózu.

Rýchla peroperačná biopsia je vhodná aj na posúdenie dostatočných resekcčných okrajov pri chirurgickej liečbe karcinómu hrtana.

Vzhľadom na to, že o konečnej podobe poskytnutej liečby rozhoduje pacient, je nevyhnutné podpísanie informovaného súhlasu lekárom a pacientom o navrhovaných liečebných postupoch v súlade so zákonom č.576/ 2004 Z.z., § 6.

Alternatívne odporúčania

Neexistuje iná vedecky podložená liečba karcinómu hrtana ako je uvedená v ŠDTP.

Odporúčania pre ďalší audit a revíziu

Prvý plánovaný audit a prípadná revízia tohto štandardného postupu budú realizované po roku a následne každých 5 rokov, resp. pri známom novom vedeckom dôkaze o efektívnejšom manažmente diagnostiky alebo liečby so včasným zavedením tohto postupu do zdravotného systému v Slovenskej republike.

Literatúra

1. Abadl, K. a kol. Endoskopická laserová resekcia karcinómu hrtana. In *Choroby hlavy a krku*. 2001, roč. 10, č. 2, s. 45 – 51. ISSN 1210-0447.
2. Altieri, A. et al. Cessation of smoking and drinking and the risk of laryngeal cancer. In *British Journal of Cancer*. 2002, roč. 87, č. 11, s. 1227- 1229. Dostupné na internete: <https://www.ncbi.nlm.nih.gov/pmc/articles/PMC2408914/>
3. Anschuetz, L. et al. Long-term functional outcome after laryngeal cancer treatment. In *Radiation Oncology*. 2019, roč. 14, č. 101, s. 1 – 8. Dostupné na internete : <https://doi.org/10.1186/s13014-019-1299-8>
4. Baird B. et al. Treatment of early-stage laryngeal cancer: A comparison of treatment. In *Oral Oncology*. 2018, roč. 87, č. 1, s. 8 – 16. Dostupné na internete : <https://pubmed.ncbi.nlm.nih.gov/30527248/>
5. Barta, T. Súčasná možnosť diagnostiky a liečby epidermoidného karcinómu hrtana a hypofaryngu. In *Onkológia*. 2009, roč. 4, č.4, s. 208 - 212. Dostupné na internete : <http://www.solen.sk/pdf/9c0d50efba4e0b5cbf7c37b2f17ea3a8.pdf>
6. Bouřová, A. – Podlešák, T. Přehled nejčastějších lokálních komplikací onkologické léčby nádoru hlavy a krku. In *Otorinolaryngologie a foniatrie*. 2020, roč. 69, č. 1, s. 24 – 30. ISSN 1210-7867.
7. Brierley, J. et al. *TNM Klasifikace zhoubných novotvaru*. 8 vyd. The Atrium, Southern Gate, Chichester, West Sussex : John Wiley and Sons Ltd, 2017. 266 s. ISBN 978-80-7472-173-1.
8. Čada, Z. a kol. Rizikové faktory a prognostický význam komplikácií po totálnej laryngektómii. In *Otorinolaryngologie a foniatrie*. 2009, roč. 58, č. 1, s. 3 – 7. ISSN 1210-7867.
9. Doležal, P. a kol. *Otorinolaryngológia a chirurgia hlavy a krku*. Bratislava : Herba, spol. s. r. o. , 2018. 488 s. ISBN 978-90-89171-72-8.
10. Eckel, H. et al. European Laryngological Society position paper on laryngeal dysplasia Part II: diagnosis, treatment, and follow-up. In *European Archives of Oto-Rhino-Laryngology*. 2021, roč. 278, s. 1723-1732. Dostupné na internete: <https://doi.org/10.1007/s00405-020-064606-9>
11. Chrobok, V. a kol. Príspevek k problematice miestneho šírenia karcinomu hrtanu. In *Choroby hlavy a krku*. 2001, roč. 10, č. 3 - 4, s. 46 – 50. ISSN 1210-0447.
12. Johnson, J. T. et al. *Baileys Head and Neck Surgery – Otorinolaryngology*. 5.vyd. Philadelphia : Lippincott Williams and Wilkins, 2014. 3380 s. ISBN 978-1-60913-602-4.

13. Li, M. et al. Role of postoperative adjuvant radiotherapy for locally advanced laryngeal cancer: a meta-analysis. In ACTA OTOLARYNGOLOGICA. 2019. Dostupné na internete: <https://doi.org/10.1080/00016489.2018.1542159>
14. Mehanna, H. a kol. PET-NECK: a multicentre randomised Phase III non-inferiority trial comparing a positron emission tomography-computerised tomography-guided watch-and-wait policy with planned neck dissection in the management of locally advanced (N2/N3) nodal metastases in patients with squamous cell head and neck cancer. In HEALTH TECHNOLOGY ASSESSMENT. 2017, roč. 21, č.17, s. 1 - 154. ISSN 1366-5278
15. Missale, F. a kol. Validation of European Laryngological Society classification of glottic vascular changes as seen by narrow band imaging in the optical biopsy setting. In European Archives of Oto-Rhino-Laryngology, 2021, roč. 278, s. 2397- 2409. Dostupné na internete: <https://doi.org/10.1007/s00405-021-06723-7>
16. Národné centrum zdravotníckych informácií, Národný onkologický register Slovenskej republiky. 2019, Národný onkologický register Slovenskej republiky – Prezentácia výstupov, <https://iszi.nczisk.sk/nor.sr/>
17. Odell, E. et al. European Laryngological Society position paper on laryngeal dysplasia Part I: aetiology and pathological classification. In European Archives of Oto-Rhino-Laryngology. 2021, roč. 278, s.1717 - 1722. Dostupné na internete: <https://doi.org/10.1007/s00405-020-06403-y>
18. Paleri V. et al. Head and Neck Cancer: United Kingdom National Multidisciplinary Guidelines. In The Journal of Laryngology & Otology. 2016, roč. 130, č. 2, s. 75-82. ISSN 0022-2151
19. Pfister, D. a kol. Head and neck cancers. In NCCN evidence blocks [online]. 2019, version 3. Dostupné na internete: https://www.nccn.org/store/login/login.aspx?ReturnURL=https://www.nccn.org/professionals/physician_gls/pdf/head-and-neck.pdf
20. Praženica, P. a kol. Uzlinové krčné metastázy spinocelulárneho karcinomu orofaryngu a hrtanu. In Otorinolaryngologie a foniatrie. 2006, roč. 55, č.2, s. 108 – 112. ISSN 1210-7867.
21. Profant, M. a kol. Otolaryngológia. Bratislava : ARM 333, 2000. 232 s. ISBN 80-967945-3-1.
22. Salvador-Coloma, C. a kol. Multidisciplinary Care of Laryngeal Cancer. In American Society of Clinical Oncology. 2016, roč. 12, č.8, s. 717- 725, Dostupné na internete: <https://pubmed.ncbi.nlm.nih.gov/27511718/>
23. Sláma, K. a kol. Zkušenosti s magnetickou rezonancí a komputerovou tomografií u pacientu s T1 – T2 karcinomem orofaryngu a supraglottické části hrtanu indikovaných k transorálnímu robotickému přístupu. In Otorinolaryngologie a foniatrie. 2017, roč. 66, č. 3, s. 127 – 134. ISSN 1210-7867.
24. Staníková, L. a kol. Využití Narrow Band Imaging v diagnostice časných karcinomů hrtanu. In Klinická onkologie. 2015, roč.28, č. 2, s. 116 – 120. Dostupné na internete : <https://www.linkos.cz/files/klinicka-onkologie/401/4665.pdf>
25. Steuer, C. a kol. An update on larynx cancer. In A Cancer Journal for Clinicians. 2017, roč. 67, č.1, s. 31 – 50. Dostupné na internete : <https://acsjournals.onlinelibrary.wiley.com/doi/full/10.3322/caac.21386>
26. Šebová - Šedenková, I. Možnosti rehabilitácie hlasu po laryngektómii (Historický prehľad a súčasné trendy) . In Choroby hlavy a krku. 2005, roč. 14, č. 3 - 4, s. 44 – 50. ISSN 1210-0447.
27. Štefanička, P. Kapitoly z otorinolaryngológie : dutina ústna, hltan, hrtan, krk. Bratislava : Univerzita Komenského v Bratislave vo Vydavateľstve UK, 2018. 169 s. ISBN 978-80-223-4653-5.
28. Tang, Z. a kol. Efficacy comparison between primary total laryngectomy and nonsurgical organ-preservation strategies in treatment of advanced stage laryngeal cancer. In Medicine. 2018, s. 1 – 6. Dostupné na internete: <https://www.ncbi.nlm.nih.gov/pmc/articles/PMC6392597/>
29. Tedla, M. a kol. Diagnostika a liečba pacienta s poruchou prehĺtania. In Via practica. 2007, roč. 4, č. 2, s. 70 – 72. Dostupné na internete: <http://www.solen.sk/pdf/f911fa873cc9ed5680085e77a82899b1.pdf>
30. Verro, B. a kol. Management of Early Glottic Cancer Treated by CO2 Laser According to Surgical-Margin Status: A Systematic Review of Literature. In International Archives of Otorhinolaryngology. 2021, roč. 25, č.2, s.301- 308. ISSN 1809-9777.
31. Yamazaki, H. a kol. Radiotherapy for locally advanced resectable T3-T4 laryngeal cancer – does laryngeal preservation strategy compromise survival. In Journal of Radiation Research. 2018, roč. 59, č.1, s.77-90. Dostupné na internete : <https://pubmed.ncbi.nlm.nih.gov/29190391/>

Poznámka:

Ak klinický stav a osobitné okolnosti vyžadujú iný prístup k prevencii, diagnostike alebo liečbe ako uvádza tento štandardný postup, je možný aj alternatívny postup, ak sa vezmú do úvahy ďalšie vyšetrenia, komorbidity alebo liečba, teda prístup založený na dôkazoch alebo na základe klinickej konzultácie alebo klinického konzília.

Takýto klinický postup má byť jasne zaznamenaný v zdravotnej dokumentácii pacienta.

Účinnosť

Tento štandardný postup nadobúda účinnosť od 15. novembra 2023.

Zuzana Dolinková
ministerka zdravotníctva